

研究用試薬

SqCC Cocktail 抗体

特許第 5370826 号

包装 : 希釈抗体 1 本 3.5ml

Code : KT-17010

Lot :

Exp :

製造販売元

株式会社パソロジー研究所

〒930-0871

富山県富山市下野 16 番地

新産業支援センター305 号室

TEL:076-411-8088

FAX:076-444-0017

2017/04 改訂

1. 内容

希釈済み SqCC Cocktail (p63+CK14) 抗体 3.5 mL (1 本)

ADC (adenocarcinoma) Cocktail 抗体は肺非小細胞癌の腺癌に特異的な Napsin-A と TTF-1 と反応する抗体を混合したカクテル抗体です。また, SqCC (Squamous cell carcinoma) Cocktail 抗体は扁平上皮癌と陽性反応を示す抗 CK14 と抗 p63 抗体を混合したカクテル抗体です。

2. 使用目的

世界では毎年 100 万人以上が肺癌で死亡していると推定されています。肺癌は、組織分類上、小細胞癌 (SCLC: small cell lung cancer)と非小細胞性肺癌(NSCLC: non-small cell lung cancer)に分類されます。非小細胞性肺癌は、肺癌全体の 80%を占め、腺癌(ADC, adenocarcinoma), 扁平上皮癌(SqCC: Squamous cell carcinoma)及び未分化な非小細胞肺癌である大細胞癌に細分されます。

非小細胞性肺癌の治療薬であるペトレキセド(Pemetrexed, 商品名:アリムタ Alimuta®)やゲフィチニブ (Gefitinib, 商品名:イレッサ Irressa®)が特定の病理組織型によって治療効果が異なる事が再現性をもって確認され、病理学的な扁平上皮癌と腺癌の分別が重要である事が示唆されています。また、ペトレキセドは、扁平上皮癌患者においてプラセボよりも予後が不良である事も報告されています。このような背景の中、非小細胞肺癌における扁平上皮癌と腺癌の簡便で高感度かつ特異性の高い分別方法が必要とされています。

本製品は、肺非小細胞癌の組織型(扁平上皮癌・腺癌)を簡便に判別するための免疫組織化学的スクリーニング方法に適した 2 種類の希釈カクテル抗体から構成されています。

3. NSSCLC Cocktail を使用した染色方法(例)

1. 脱パラフィン操作

2. 加熱による抗原賦活法

予めウォーターバスで95度に加温した抗原賦活液(1mM EDTA 溶液 pH8.0 – 10.0)に、脱パラフィンした標本を浸して、40分間処理

ウォーターバスから標本の入った容器を室温で放熱(20分間)

3. 流水にて軽くすすぎ、蒸留水で水洗

4. 洗浄バッファーに標本を浸す。(5分間)

操作(4)以降は、内因性ペルオキシダーゼ処理をしてから、ADC Cocktail 抗体と SqCC Cocktail 抗体をそのまま滴下して室温で30分間反応させます。Cocktail 抗体反応の後は、マウスイムノグロブリンとウサギイムノグロブリンの両者に反応するポリマー試薬、もしくはABC/LsAB 試薬によって検出を行います。また、肺癌組織には内因性ビオチンが多数存在する場合があります。ABC/LsAB 試薬による検出の際には、予め内因性ビオチンをブロックしてから陽性・陰性反応の検出を実施して下さい。

4. 判定法

(1) まず、最初にADC Cocktail 抗体による染色性を検鏡して、ADC Cocktail で標本中の腫瘍全体の10%以上の細胞の細胞質または核に陽性を認める場合-ADC(腺癌カクテルマーカー)陽性の腺癌と判定します。

図-1の症例では、ほとんどの腫瘍細胞の細胞質と核に陽性所見が認められ、腺癌と判定できます。一方、図-2の症例では、腫瘍細胞の10%以下の細胞の核に陽性像を認めるのみで、ADC Cocktail 陰性と判定されます。

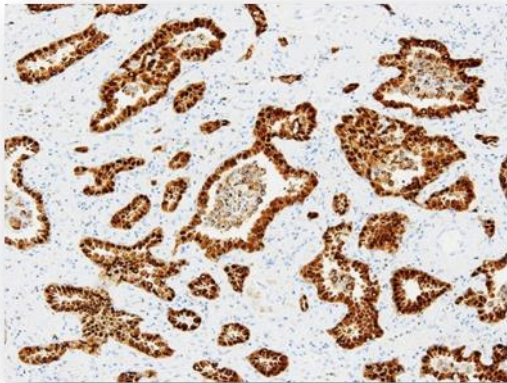


図-1: (ADC Cocktail 陽性)

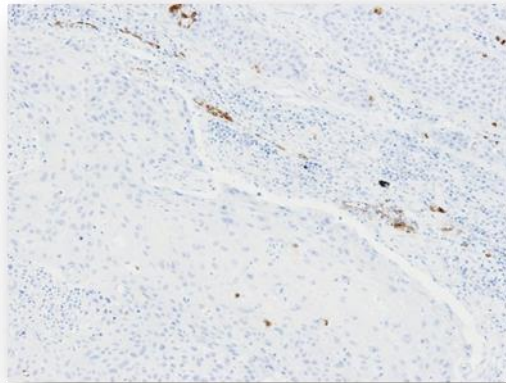


図-2: (ADC Cocktail 陰性)

- (2) ADC Cocktail 陰性と判定された標本の SqCC Cocktail 抗体による染色性を検鏡して, SqCC Cocktail で標本中の腫瘍細胞の 10%以上の細胞の細胞質または核に陽性を認める場合-SqCC(扁平上皮癌カクテルマーカー)陽性の扁平上皮癌と判定します.

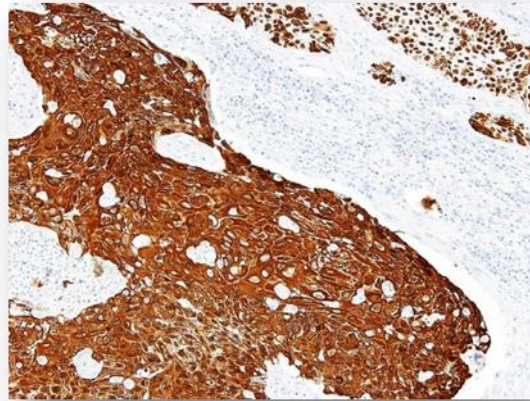


図-3: 上記の図-2 の(ADC-Cocktail 陰性)の症例で,
SqCC Cocktail 陽性です.

- (3) ADC Cocktail 陰性で SqCC Cocktail 陰性の場合-Non-SqCC(非扁平上皮癌)と判定します.

5. 貯法

貯蔵: 2~8°Cで保存ください.

6. 参考文献

- 1) Napsin A and thyroid transcription factor-1 expression in carcinomas of the lung, breast, pancreas, colon, kidney, thyroid, and malignant mesothelioma.
Justine A. Bishop MD, Rajni Sharma PhD, Peter B. Illei MD
Department of Pathology, The Johns Hopkins Medical Institutions, Baltimore, MD 21231, USA
Human Pathology (2010)41, 20-25
- 2) A study of immunohistochemical differential expression in pulmonary and mammary carcinomas
Micheal Yang and Daisuke Nonaka
Department of Pathology, New York University of Medicine, New York, NY, USA, MODERN PATHOLOGY (2010)23,654-661
- 3) Rapid multiplex immunohistochemistry using the 4-antibody cocktail YANA-4 in differentiating primary adenocarcinoma from squamous cell carcinoma of the lung.
Yanagita E, Imagawa N, Ohbayashi C, Itoh T
Department of Diagnostic Pathology, Kobe University Hospital, Japan
Appl Immunohistochem Mol Morphol. 2011 Dec;19(6):509-13.
- 4) Subclassification of non-small cell lung carcinomas lacking morphologic differentiation on biopsy specimens: Utility of an immunohistochemical panel containing TTF-1, napsin A, p63, and CK5/6.
Mukhopadhyay S, Katzenstein AL.
Department of Pathology, State University of New York Upstate Medical University, Syracuse, NY 13210, USA.
Am J Surg Pathol. 2011 Jan;35(1):15-25.
- 5) ΔNp63 (p40) and thyroid transcription factor-1 immunoreactivity on small biopsies or cellblocks for typing non-small cell lung cancer: a novel two-hit, sparing-material approach.
Pelosi G, Fabbri A, Bianchi F, Maisonneuve P, Rossi G, Barbareschi M, Graziano P, Cavazza A, Rekhman N, Pastorino U, Scanagatta P, Papotti M.
J Thorac Oncol. 2012 Feb;7(2):281-90. doi: 10.1097/JTO.0b013e31823815d3.
- 6) p40 (ΔNp63) is superior to p63 for the diagnosis of pulmonary squamous cell carcinoma.
Bishop JA, Teruya-Feldstein J, Westra WH, Pelosi G, Travis WD, Rekhman N.
Mod Pathol. 2012 Mar;25(3):405-15. doi: 10.1038/modpathol.2011.173. Epub 2011 Nov 4.
- 7) p40(ΔNp63) : p63 に代わる肺扁平上皮癌マーカー
中谷 行雄, 太田 聡, 千葉大学大学院医学研究院診断病理学, 千葉大学医学部附属病院病理部,
病理と臨床, 2012 Vol.30 No.4, 462-464
- 8) How Sensitive Are Epidermal Growth Factor Receptor-Tyrosine Kinase Inhibitors for Squamous Cell Carcinoma of the Lung Harboring EGFR Gene-Sensitive Mutations?
A. Hata, N. Katakami, K. Kunimasa, H. Yoshioka, S. Fujita, R. Kaji, Y. Imai, K. Tomii, M. Iwasaku, A. Nishiyama, T. Ishida;
Division of Integrated Oncology, Institute of Biomedical Research and Innovation, Kobe, Japan.
J Thorac Oncol. 2013 Jan;8(1):89-95. doi: 10.1097/JTO.0b013e31827690b5.