

病理組織検査報告書

依頼病院: ○○○○病院

病理検体番号: PK09-0100

患者氏名: ホクリク ハナコ

性別: 女性

受付日: 2009年6月23日

カルテ番号: XXXXXX

年齢: 59 歳

実施日:

採取臓器: 乳房
(採取法) (外科的切除)

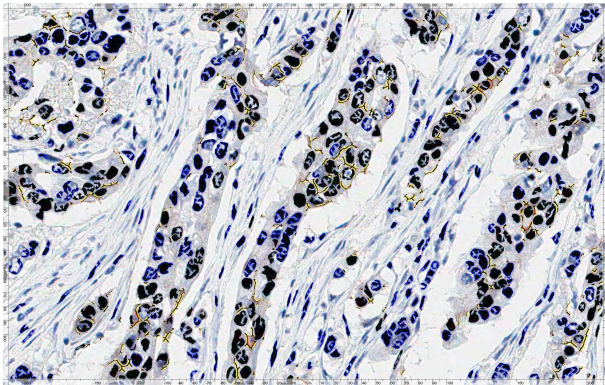
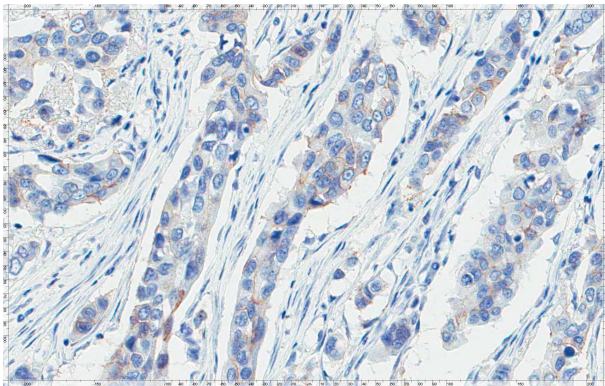
検査項目: HER2 タンパク

HER2 免疫染色判定

HER2 Score: 1+

HER2 過剰発現: なし

染色所見:
サンプル



Scan Scope 画像解析データ

HER2 Score	1
(3+) Percent Cells	0 (%)
(2+) Percent Cells	0.8 (%)
(1+) Percent Cells	46.3 (%)
(0+) Percent Cells	52.9 (%)

HER2タンパク過剰発現の判定基準

染色パターン	スコア	HER2タンパク過剰発現
HER2陽性を呈する腫瘍細胞がない、または陽性細胞が腫瘍細胞全体の10%に満たないもの	0	なし
HER2陽性を呈する腫瘍細胞が10%以上あるが、腫瘍細胞の一部の膜に限局した弱い染色を有するもの	1+	なし
HER2陽性を呈する腫瘍細胞が10%以上あり、腫瘍細胞の一部の膜に限局した中等度の染色強度を有するもの	2+	あり
HER2陽性を呈する腫瘍細胞が10%以上あり、腫瘍細胞の一部の膜に限局した強度の染色強度を示すもの	3+	あり

報告日:

担当医:

担当技師: